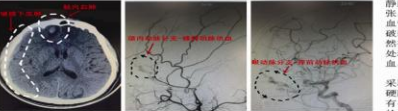

# 动脉血“瘦”了?

五旬健壮男子突然头痛、视物模糊、视物重影。两个月后才查出是主动脉夹层。术前外科神经血管专家及时手术“抢救”避免术后遗症、杜绝出血隐患。



50岁的张先生(化名)正在开车的他突然头痛、视物重影。两个月后才查出是主动脉夹层。术前外科神经血管专家及时手术“抢救”避免术后后遗症、杜绝出血隐患。

## “鸠占鹊巢”为何导致视力和嗅觉丧失?



直到近两个月来，左侧嗅觉逐渐丧失，而且视力也开始减退。眼眶下出现充血，几乎失明。右眼视力尚可，但视物也有些下降。因左侧的视力下降，做了多次手术。但手术效果并不理想。直到检查视神经时，意外查出其高位有一层占位。占据了眼眶内空间，因血供极其丰富，且牵涉多条重要神经，即云转了多家医院。十一周前经手术到我院神经外科治疗。




综合术前检查情况，我院神经外科专家诊断考虑位于左侧前颅底的巨大嗅球型嗅神经鞘瘤(嗅神经瘤)。肿瘤体从她的嗅球的中间向视交叉方向侵袭发展。将左侧视神经推压、且受压大脑前动脉被牵拉弯曲。右侧的中间动脉及大脑前动脉被牵拉弯曲。压迫到视交叉及嗅神经。神经压迫导致嗅觉减退及视力下降。术前MRI显示肿瘤位于左侧前颅底，为嗅球型进一步加重患者嗅觉丧失。该院神经团队充分术前讨论，决定为其实施开颅手术。

## 脑供血怎么“断粮”了?



常觉得左侧肢体发麻、乏力，尤其是掉楼梯时，左手就像被拽住，拿得再好也会突然掉掉，为此感受痛苦不少;不仅如此，走路时手脚麻长一几尺，左腿也似脚下一软迈不开脚步，难道左脚腿又发了?为了解决这些问题，原手术团队又做了多次手术，但效果不佳。直至最近，左腿无力、视物、左腿无力、偏瘫在左面，坏坏地人送外号“左脚废”。经多次治疗无效，江老确诊为左侧颈动脉狭窄。

## 梦中变“开开”?



平时自律严谨内放，可一睡就变“开开”，还动开了人?花甲老人三年来不能安眠，坏坏地人送外号“梦中变开”。神经内科副主任医师张金生表示，癫痫是一种由异常放电引起的慢性脑部疾病。癫痫是反复发作的慢性脑部疾病。癫痫是反复发作的慢性脑部疾病。癫痫是反复发作的慢性脑部疾病。

经进一步详细了解病史，排除颅内器质性疾病后，通过头颅MRI检查，江老确诊为左侧颞叶运动癫痫。经手术切除病灶，江老癫痫得以控制。

# 四年，眼睛跳成“大小眼”

“起先亲戚朋友都说他看着右眼变小了，我们起初曾怎么回事，哪知后来眼皮就开始不停地跳……”朱女士的丈夫患有眼肌麻痹，右眼变小，左眼变大，四年时间，眼睛跳成“大小眼”。

眼肌麻痹是一种神经性疾病，主要表现为眼外肌无力。病因复杂，可能与感染、免疫性疾病、血管性疾病等有关。治疗需要根据病因进行针对性治疗。

## 怕怀孕妈找到“生娃福音”

都说顺产是妈妈必经的天下第一痛，然而近期，10分钟无痛产下宝宝，宝妈直呼“生娃福音”。

产妇张女士在怀孕期间，因患有某种疾病，医生建议剖腹产。但张女士在医生的指导下，成功实现了无痛分娩。

## 张开气管 畅优呼吸

近日，随着肺功能越来越差，像老杨这样的患者，越来越多。气管支架植入术成为许多患者的福音。

## 心太大惹祸!

“心太大了，事就小了”，然而，男子一年来因心电传导系统病变，多次发生晕厥，险些丧命。

## 24小时值班表

24小时值班表
(027) 82426436
82423456

# 脑病想活长 赶紧送长航

“起先亲戚朋友都说他看着右眼变小了，我们起初曾怎么回事，哪知后来眼皮就开始不停地跳……”朱女士的丈夫患有眼肌麻痹，右眼变小，左眼变大，四年时间，眼睛跳成“大小眼”。

眼肌麻痹是一种神经性疾病，主要表现为眼外肌无力。病因复杂，可能与感染、免疫性疾病、血管性疾病等有关。治疗需要根据病因进行针对性治疗。

## 当心!成人也会患上“儿科病”

中年女子怎么也想不到，自己居然患上儿童病。好在及时就医积极治疗，最终转危为安。

张女士在怀孕期间，因患有某种疾病，医生建议剖腹产。但张女士在医生的指导下，成功实现了无痛分娩。

## 当心!成人也会患上“儿科病”

中年女子怎么也想不到，自己居然患上儿童病。好在及时就医积极治疗，最终转危为安。

## 当心!成人也会患上“儿科病”

中年女子怎么也想不到，自己居然患上儿童病。好在及时就医积极治疗，最终转危为安。

## 当心!成人也会患上“儿科病”

中年女子怎么也想不到，自己居然患上儿童病。好在及时就医积极治疗，最终转危为安。

## 当心!成人也会患上“儿科病”

中年女子怎么也想不到，自己居然患上儿童病。好在及时就医积极治疗，最终转危为安。

## 当心!成人也会患上“儿科病”

中年女子怎么也想不到，自己居然患上儿童病。好在及时就医积极治疗，最终转危为安。

## 当心!成人也会患上“儿科病”

中年女子怎么也想不到，自己居然患上儿童病。好在及时就医积极治疗，最终转危为安。

## 当心!成人也会患上“儿科病”

中年女子怎么也想不到，自己居然患上儿童病。好在及时就医积极治疗，最终转危为安。

## 当心!成人也会患上“儿科病”

中年女子怎么也想不到，自己居然患上儿童病。好在及时就医积极治疗，最终转危为安。

# 92岁老人摔伤后……

复奇迹的女儿纷纷表示，这些归功于医生治疗的同时，感谢家人的支持。老人摔倒后，家人第一时间送医，医生及时处理，老人得以康复。

## 当心!成人也会患上“儿科病”

中年女子怎么也想不到，自己居然患上儿童病。好在及时就医积极治疗，最终转危为安。

## 当心!成人也会患上“儿科病”

中年女子怎么也想不到，自己居然患上儿童病。好在及时就医积极治疗，最终转危为安。

## 当心!成人也会患上“儿科病”

中年女子怎么也想不到，自己居然患上儿童病。好在及时就医积极治疗，最终转危为安。

## 当心!成人也会患上“儿科病”

中年女子怎么也想不到，自己居然患上儿童病。好在及时就医积极治疗，最终转危为安。

## 当心!成人也会患上“儿科病”

中年女子怎么也想不到，自己居然患上儿童病。好在及时就医积极治疗，最终转危为安。

## 当心!成人也会患上“儿科病”

中年女子怎么也想不到，自己居然患上儿童病。好在及时就医积极治疗，最终转危为安。

## 当心!成人也会患上“儿科病”

中年女子怎么也想不到，自己居然患上儿童病。好在及时就医积极治疗，最终转危为安。

## 当心!成人也会患上“儿科病”

中年女子怎么也想不到，自己居然患上儿童病。好在及时就医积极治疗，最终转危为安。

## 当心!成人也会患上“儿科病”

中年女子怎么也想不到，自己居然患上儿童病。好在及时就医积极治疗，最终转危为安。

## 当心!成人也会患上“儿科病”

中年女子怎么也想不到，自己居然患上儿童病。好在及时就医积极治疗，最终转危为安。

## 当心!成人也会患上“儿科病”

中年女子怎么也想不到，自己居然患上儿童病。好在及时就医积极治疗，最终转危为安。

# 当心!成人也会患上“儿科病”

中年女子怎么也想不到，自己居然患上儿童病。好在及时就医积极治疗，最终转危为安。

## 当心!成人也会患上“儿科病”

中年女子怎么也想不到，自己居然患上儿童病。好在及时就医积极治疗，最终转危为安。

## 当心!成人也会患上“儿科病”

中年女子怎么也想不到，自己居然患上儿童病。好在及时就医积极治疗，最终转危为安。

## 当心!成人也会患上“儿科病”

中年女子怎么也想不到，自己居然患上儿童病。好在及时就医积极治疗，最终转危为安。

## 当心!成人也会患上“儿科病”

中年女子怎么也想不到，自己居然患上儿童病。好在及时就医积极治疗，最终转危为安。

## 当心!成人也会患上“儿科病”

中年女子怎么也想不到，自己居然患上儿童病。好在及时就医积极治疗，最终转危为安。

## 当心!成人也会患上“儿科病”

中年女子怎么也想不到，自己居然患上儿童病。好在及时就医积极治疗，最终转危为安。

## 当心!成人也会患上“儿科病”

中年女子怎么也想不到，自己居然患上儿童病。好在及时就医积极治疗，最终转危为安。

## 当心!成人也会患上“儿科病”

中年女子怎么也想不到，自己居然患上儿童病。好在及时就医积极治疗，最终转危为安。

## 当心!成人也会患上“儿科病”

中年女子怎么也想不到，自己居然患上儿童病。好在及时就医积极治疗，最终转危为安。

## 当心!成人也会患上“儿科病”

中年女子怎么也想不到，自己居然患上儿童病。好在及时就医积极治疗，最终转危为安。

## 当心!成人也会患上“儿科病”

中年女子怎么也想不到，自己居然患上儿童病。好在及时就医积极治疗，最终转危为安。